Ueber Gallertkrebs der Brustdrüse.

Inaugural-Dissertation

zur

Erlangung der Doktorwürde

in der

gesamten Medizin,

verfasst und einer

Hohen medizinischen Fakultät

der

Kgl. Bayer. Ludwig-Maximilians-Universität zu München

vorgelegt von

Max Scheiffele,
prakt. Arzt in Plieningen b./Stuttgart.

München, 1904.
Kgl. Hof- und Universitätsbuchdruckerei von Dr. C. Wolf & Sohn.

Ueber Gallertkrebs der Brustdrüse.

Inaugural-Dissertation

zur

Erlangung der Doktorwürde

in der

gesamten Medizin,

verfasst und einer

Hohen medizinischen Fakultät

der

Kgl. Bayer. Ludwig-Maximilians-Universität zu München

vorgelegt von

Max Scheiffele,
prakt. Arzt in Plieningen b./Stuttgart.

München, 1904.
Kgl. Hof- und Universitätsbuchdruckerei von Dr. C. Wolf & Sohn.

Gedruckt mit Genehmigung der medizin. Fakultät der Universität München.

Referent: Herr Obermedizinalrat Prof. Dr. O. Bollinger.

Dem Andenken meines verstorbenen Vaters

Distriktsarzt Dr. Scheiffele

in Dankbarkeit

gewidmet.

Digitized by the Internet Archive
in 2026

https://archive.org/details/IA41552302_0133

Die weibliche Brustdrüse zeichnet sich zufolge ihrer exponierten Lage, ihrer ausserordentlich feinen Struktur und namentlich infolge der einschneidenden Veränderungen, die sie im Verlaufe des Lebens — Entwicklung der jungfräulichen Brustdrüse, Entwicklung während der Schwangerschaft und Lactation, degenerativer Prozess zur Zeit des Puerperiums — erleidet, durch eine hochgradige Disposition zur Geschwulstbildung aus. Daher ist auch die Mannigfaltigkeit der Neubildungen in der weiblichen Brustdrüse eine so eminent grosse, dass sie Rindfleisch bezeichnend die „Amme der pathologischen Gewebelehre“ nannte.

Dies hat den Umstand zur Folge, das das Kapitel der Mammatumoren noch lange kein abgeschlossenes zu nennen ist. Besonders hinsichtlich der Mammageschwülste bietet sich der Forschung ein überaus weites Feld, so dass wir uns berechtigt glauben, über einige Fälle von einer der seltensten Geschwulstarten, die in der Mamma vorkommen, über den Gallertkrebs der Mamma, zu berichten, zumal da die Erkenntnis der Brustkrebse wegen ihrer ausserordentlichen Gefährlichkeit für das menschliche Leben, wegen der unerträglichen Qualen, die sie bis zum Tode der Patienten verursachen und namentlich wegen der Häufigkeit ihres Vorkommens — nach Schulthess unterliegt von 100 weiblichen Individuen im Carcinomalter eines dem Brustkrebs — von grosser Bedeutung für das ganze menschliche Geschlecht ist.

Ehe wir auf die von uns ins Auge gefassten Fälle näher eingehen, dürfte es sich empfehlen, über das Wesen des

Gallertkrebses der Mamma nähere Untersuchungen anzustellen, nämlich 1. über die histologische Struktur desselben und 2. über seine klinischen Erscheinungen, wie sie bis heute erforscht worden sind.

Billroth hat in seiner Abhandlung über Carcinom der Brustdrüse folgende Einteilung aufgestellt, wobei er besonders betont, dass es sich hier nicht um eine Systematisierung nach rein logischen Prinzipien handeln kann, sondern nur um eine Gruppierung von Naturprodukten, deren Varietäten ungemein zahlreich sind, und indem er davon ausgeht, dass eine Einteilung nur dann praktischen Wert habe, wenn sich daraus etwas Positives für Prognose und Verlauf ergebe.

1. Das acinöse Carcinom, auch Carcinoma medullare, Markschwamm genannt, ist die weichste Form des Brustdrüsenkrebses. Makroskopisch besteht es gewöhnlich aus teils weicheren, teils härteren, grauweissen oder rötlichen Knoten. Das Stroma ist gewöhnlich stark von Runzeln durchsetzt, und es findet sich hier die Krebswucherung in Form von epithelialen Zellhaufen, die im allgemeinen acinösen Drüsen ähnlich sind. Das acinöse Carcinom neigt sehr zum Zerfall, zu Durchbruch und Geschwürsbildung, ferner zeigt es Neigung zu frühzeitiger Metastasenbildung.

2. Das tubuläre Carcinom, Carcinoma simplex. Dieses tritt schliesslich mehr als carcinomatöse Infiltration auf und geht meist rasch in Form von multiplen Knötchen oder als diffuses Infiltrat auf die Haut über. Die Krebszellennester bilden hier oft langgestreckte, röhrenförmige (tubuläre) und schliesslich mehr unregelmässige epitheliale Zellhaufen. Das Carcinoma simplex ist die häufigste Form des Brustdrüsenkrebses. Es breitet sich mit Vorliebe der Fläche nach aus und kann die ganze Brustdrüse und zwar sehr rasch durchwachsen. Oft breitet sich auch das Carcinoma simplex im Zellgewebe, im Musculus pectoralis, in den Rippen, im Brust-

bein und Rippenfell aus. Wie beim acinösen Carcinom, finden wir auch hier ziemlich oft regressive Metamorphosen der Krebszellen, besonders fettige Entartung.

3. Das atrophierende, vernarbende Mammacarcinom, der Scirrhus, ist nach dem Carcinoma simplex der am häufigsten vorkommende Krebs der Brustdrüse. Er ist relativ zellenarm und wächst sehr langsam; er ist charakterisiert durch narbige Schrumpfung des carcinomatösen Infiltrates. Mit dem Schwund der Krebszellen geht Hand in Hand eine immer neu entstehende epitheliale Carcinomwucherung.

4. Das Carcinoma gelatinosum sive colloidale, Gallertkrebs. Das Charakteristische ist hierbei Bildung von Gallerte im Carcinom. Der Gallertkrebs tritt in Form von Knoten oder in diffuser Infiltration auf. Er ist für gewöhnlich genauer umschrieben und örtlicher abgelagert als der Medullarkrebs. Der Gallertkrebs zeigt alveoläre Anordnung des Stromas und enthält in seinen Alveolen grössere oder kleinere Krebszellnester, die wiederum eine durchsichtige gallertige Masse einschliessen.

Wir erachten es für notwendig, bevor wir auf unser Thema, die allgemeine Beschreibung des Gallertkrebes, eingehen, genau den Begriff desselben zu präzisieren; wir können hierbei ohne jeden Anstand den ersten Untersuchungen eines solchen durch Otto 1815 folgen, und im allgemeinen einen Gallertkrebs einen solchen Krebs nennen, bei dem die Schleimbildung eine so reichliche ist, dass makroskopisch wahrnehmbare, schleimgefüllte Höhlen entstehen, und indem wir andererseits diejenigen Carcinome von dem Begriffe der Gallertcarcinome ausscheiden, welche nur etwa zu einem kleineren Teil und nur mikroskopisch festzustellende schleimige Degeneration einzelner Bindegewebszüge erkennen lassen.

Die Tatsache, dass die Bildung von Gallerte auch in vielen in ihrer Struktur ganz verschiedenen anderen Geschwülsten, wie Eierstockcysten, Myxomen und Colloidstrumen, vorkommt, brachte es mit sich, dass so viele Autoren im Anfange des 19. Jahrhunderts diese Geschwülste mit dem Gallertkrebs unter dem einheitlichen Namen Gallertgeschwülste zusammenfassten.

Bald jedoch machte die Beobachtung des klinischen Verlaufs die Verschiedenartigkeit dieser einzelnen Geschwülste zur Evidenz ersichtlich, so dass schon im zweiten Jahrzehnt des vorigen Jahrhunderts verschiedene Forscher sich die Aufgabe stellten, eine Trennung der verschiedenen Formen der Gallertgeschwülste herbeizuführen, und zwar suchte man dies Ziel auf zweierlei Wegen zu erreichen. Der eine Weg war der einer genauen chemischen Analyse dieser Gallerte, der andere der einer gründlichen mikroskopischen Untersuchung.

Die erste chemische Untersuchung stellte Johannes Müller, Berlin 1838, an und kam zu dem Resultat, dass die Gallertmasse des Brustdrüsenkrebses, welche in ihrem makroskopischen Verhalten so viel Ähnlichkeit mit erstarrtem Leim hatte, keine Spur von Leim enthielt, sondern aus einer dem physiologischen Speichelstoff verwandten Materie bestand.

Spätere chemische Untersuchungen stellten namentlich Frerichs, Luschka, Förster, Schrant, Virchow, Hamarston und Wagner an. Das Ergebnis dieser Untersuchungen war die Tatsache, dass man Stoffe kennen lernte, die für die verschiedenen Arten von Gallertgeschwülsten charakteristische Merkmale aufweisen. Es sind dies im wesentlichen drei Substanzen: 1. das Colloid, 2. das Pseudomucin und 3. das Mucin. Nach diesen Stoffen kann man eine chemische Einteilung der Gallertgeschwülste versuchen:

1. Das Colloid ($C_{48,09}H_{7,47}N_{7,00}O_{37,44}$ nach Wurtz) ist namentlich im Colloidkrebs zu finden.

2. Das Pseudomucin findet seinen Vertreter in den Eierstockcysten (chemische Formel nach Hamarston: $C_{49,75}H_{6,98}N_{10,28}O_{31,74}S_{1,25}$).

3. Die Anwesenheit des Mucins charakterisiert die Zusammensetzung des Inhalts der Gallertcarcinome (chemische Zusammensetzung nach Hamarston: $C_{48,84}H_{6,8}N_{12,32}O_{31,20}S_{0,84}$).

Der Hauptunterschied der chemischen Zusammensetzung dieser drei Stoffe liegt also darin, dass im Pseudomucin und Mucin in geringer Menge Schwefel enthalten ist, während dies beim Colloid nicht der Fall ist. Wir sehen aber, dass wir auf diesem Wege, durch chemische Untersuchungen das Wesen des Gallertkrebses von anderen Colloidgeschwülsten zu unterscheiden, zu keinem praktischen Resultat kommen, weshalb wohl auch in letzter Zeit weitere Untersuchungen in dieser Hinsicht nicht angestellt wurden.

Machen wir uns also auf den andern Weg der histologischen Untersuchung der Gallertkrebse, um zu einem praktischen Resultat zu gelangen!

Den ersten Schritt in dieser Richtung tat Otto 1816, der den Gallertkrebs folgendermassen beschrieb: „Die Grundlage der Masse war ein Gewebe von unendlich sich durchkreuzenden sehr festen, weissen Fasern und Blättchen, wozwischen aber sich lauter »Zellen« befanden von der Grösse der Sandkörner bis zu der der grössten Erbsen. Bisweilen waren die Zellen geschlossen, häufig auch mit den benachbarten kommunizierend. Alle enthielten eine sehr zähe, helle, ganz durchsichtige Gallerte.“

Für ihn war also der Gallertkrebs lediglich eine Abart des Scirrhus.

Zum Verständnis dieser Beschreibung ist zu bemerken: Otto verstand unter Zelle nicht das, was wir heute unter

dem Einflusse Virchows Krebszelle nennen, sondern die ganze Alveole samt Inhalt, also das ganze Gebilde, bestehend aus Gallerte und Krebszapfen.

Erst 20 Jahre später finden wir eine weitere Beschreibung dieses Neoplasmas, des Gallertkrebses, im Werke des grossen französischen Forschers Cruveilhier: „Anatomie pathologique du corps humain". Nach ihm tritt der Gallertkrebs in Form von Knoten oder in diffuser Infiltration auf. Er ist für gewöhnlich genauer umschrieben und örtlicher gelagert als der Medullarkrebs. Er besteht aus einem alveolären Gewebe, welches in seinen Maschen eine durchsichtige gallertartige Masse einschliesst. Cruveilhier sah diesen Krebs nur im Verdauungskanal, Uterus, Ovarium und Knochen.

Die erste mikroskopische Schilderung des Gallertkrebses gibt Johannes Müller 1838: „Untersucht man die kleineren Zellen unter dem Mikroskope, so sieht man, dass sie noch mehr kleinere Zellen eingeschachtelt enthalten und auch diese enthalten wieder noch kleinere Zellen. An den kleineren Zellen sieht man leicht den dunkeln, gelblichen Kern der Wand. Manche Zellen enthalten auch blosse Kerne frei in ihrem Innern als Cytoblasten für die aus ihnen auszubildenden Zellen. Die grossen Zellen sind deutlich faserig in ihren Wänden, und die Fasern gehen von einer Zelle auf die andere über."

Wir sehen aus diesen Beschreibungen, wie schwer es den damaligen hochbedeutenden Forschern bei ihren beschränkten technischen Hilfsmitteln war, sich ein klares Bild unseres Objekts zu verschaffen. War es sogar noch Frerichs 1847, der in seiner Abhandlung über Gallert- und Colloidgeschwülste den Gallertkrebs der Brustdrüse als eine nicht bösartige Neubildung bezeichnete und zwar „weil weder der histologische Bau, der den Krebsen eigen ist,

vorhanden sei, noch solche Veränderungen oder ein solcher Einfluss auf den Organismus oder ein solches Verhältnis zu den umliegenden Teilen zu finden sei, wie sie bei den Krebsen typisch auftreten".

Diese Ansicht wurde allerdings gründlich widerlegt von Lebert und Luschka. Denn diese wiesen auf Grund eingehender Untersuchungen nach, dass der histologische Bau des Gallertkrebses durchaus nicht bedeutend von den gewöhnlichen Arten des alveolaeren Krebses sich unterscheidet, dass sich ferner Veränderungen, namentlich Ulceration, im Verlaufe des Gallertkrebses auch einstellen — höchstens seltener infolge der minderen Malignität und infolge früheren Eingreifens bei langsamem Verlauf —, dass sich weiterhin die Kachexie sehr häufig im Gefolge der Gallertkrebse einstellt, freilich vielleicht weniger bedeutend.

Nächstdem widerlegte Lebert die Ansicht Frerichs, es finde keine Einwirkung auf die umliegenden Teile statt, indem er nachwies, dass auch der Colloidkrebs ausser der Verbreitung per contiguum sehr wohl Metastasen bilde, wenn auch zugegeben ist, dass dies meist erst nach längerer Zeit eintritt.

Seit diesen Ausführungen von Luschka und Lebert ist die Frage, ob der Gallertkrebs auch unbedingt den Geschwülsten vom Typus des Krebses zuzurechnen sei, nicht mehr diskutiert worden und als erledigt zu betrachten.

Den ersten genau histologisch beobachteten und wissenschaftlich ausgearbeiteten Fall von Gallertkrebs liefert uns Doutrelepont. Dieser Forscher unterschied am Gallertkrebs drei Teile, nämlich

1. das Fasergerüst, welches die Alveolen bildet,
2. die Gallertsubstanz, welche die Alveolen ausfüllt und
3. die in die Colloidmassen eingebetteten Zellhaufen.

Das faserige Gerüst des Gallertkrebses, das Stroma, welches Johannes Müller als „Wandungen der älteren Krebszellen“ betrachtete und Cruveilhier sogar als „Netz erweiterter Venen“ ansah, ja Luschka 1852 noch als „nicht mit dem Bindegewebe identische, sondern eigentümliche pathologische Produkte“ bezeichnete, hat erst Rokitansky als „aus echten Bindegewebsfibrillen bestehend“ beschrieben, eine Ansicht, die allgemeine Anerkennung und Gültigkeit fand.

Von da ab war nur noch eine Frage strittig, welche auch hinsichtlich des gewöhnlichen Brustkrebses aufgeworfen war, die Frage nach der Herkunft dieses Bindegewebes, ob nämlich das Bindegewebe, ebenso wie die Krebszelle, ein altes, schon vorher vorhanden gewesenes Gewebe darstellt, in welches die Krebszapfen hineinwachsen oder ob es als ein neugebildetes Gewebe zu betrachten sei. Diese Frage, mit deren Beantwortung verschiedene Autoren sich beschäftigten, muss heute noch sowohl für den gewöhnlichen Krebs als für den Gallertkrebs als eine offene bezeichnet werden.

Auch in Betreff des Entstehens des durch das Fasergerüst eingeschlossenen Inhalts, der Gallerte und der Krebszellen, die in der Gallerte eingebettet erscheinen, bestanden zu Anfang unklare Begriffe unter dem Einfluss der Beschreibung von Johannes Müller.

Lebert sah bei zwei Gallertkrebsen der Brustdrüse „die peripheren Schichten der Alveolen von Gallerte eingenommen, während in der Mitte ein matter, schlauchartiger Körper, die »Mutterzelle«, sich befand“.

Rokitansky fand im Zentrum der Gallerte „blasenartige Gebilde, deren Inneres Brutkerne enthielt“.

Kluge, Heschel, Sangalli und Rokitansky vertraten die sogenannte Blastemtheorie, die darin gipfelte, dass aus einer homogenen Bildungsflüssigkeit, dem Blastem, sich ein Kernkörperchen ausscheiden, um dieses ein Kern und

um den Kern wieder ein Zellenleib sich bilden würde. Zufolge dieser Theorie sah Rokitansky die Gallerte als ein Blastem an und fand in den Krebszellen, die er beim Gallertkrebs in die Gallerte eingebettet fand, eine schwache Entwicklung der Krebszellen gegenüber dem gewöhnlichen Krebs, bei dem das ganze Blastem beziehungsweise die Gallerte in Krebszellen umgewandelt worden sei; also er hielt den Gallertkrebs für eine gleichsam auf embryonaler Entwicklungsstufe stehen gebliebene Form des gewöhnlichen Krebses.

Eine mit dieser Auffassung verwandte Ansicht vertrat noch Doutrelepont, indem er sagt: „Das Material (sive Blastem), es mag von den Gefässen direkt oder indirekt geliefert werden, aus welchem bei den gewöhnlichen Carcinomen die jungen Zellen gebildet werden, ist es, welches unter dem Einfluss der Krebszellen die gallertige Degeneration eingeht.“

Erst Virchow war es, der mit seiner grundlegenden Lehre, „omnis cellula e cellula“, volle Klarheit in die Auffassung dieser Gebilde brachte. Als Schlussfolgerung aus seiner Grundthese ergab sich für Virchow: „Das Gallertcarcinom ist ein Krebs, in dem das Stroma, anstatt einfach aus Bindegeweben zu bestehen, aus demselben Schleimgewebe besteht, welches wir in einer einfachen Schleimgeschwulst antreffen.“

Nachdem die Blastemtheorie durch Virchows Grundthese aus dem Felde geschlagen war, galt es nur noch, die Frage zu beantworten, aus welchem Material sich diese Colloidmasse bilde. Es standen sich zunächst zwei Ansichten gegenüber; die eine vertraten Ziegler, Lücke, Klebs und andere. Sie nahmen an, dass die Gallerte entstehe durch schleimige Metamorphose der Krebszellen, oder sie sei Sekretionsprodukt dieser. Sie sahen also in dem Gallertkrebs der Brustdrüse einen Schleimzellenkrebs.

Andere, namentlich Meyer in seiner Dissertation über Histologie der schleimbildenden Adenome und Carcinome der

Brustdrüse, Rostock 1880, liessen die Gallerte entstehen durch schleimige Metaplasie des interstitiellen Bindegewebes, nahmen also einen Schleimgerüstkrebs an.

Meyer sprach dabei die Ansicht aus, dass an Stelle des zu Grunde gegangenen Bindegewebes ein Schleimgewebe tritt, welches jedoch wegen mangelhafter Ernährung bald zu Grunde geht, so dass schliesslich nur noch eine strukturlose Masse übrig bleibt.

Eine Mittelstellung nahm Billroth ein, der sich in seiner Schrift „Die Krankheiten der Brustdrüse“ über die Gallertbildung folgendermassen ausspricht:

„Die regelmässige Lagerung der Gallerte zwischen den Epithelzellen und der inneren Wand der Stromaalveolen lässt einerseits die Ansicht zu, dass die Epithelzellen die Gallerte ausscheiden, andererseits, dass das Bindegewebe teilweise zu Gallerte metamorphosiert werde; dass einzelne Epithelzellen schleimig metamorphosieren,, schien mir aus meinem Präparate zweifellos, doch konnte es dadurch nicht wohl zu einer so regelmässigen Lagerung der Gallerte kommen.“ Dieser Ansicht schloss sich auch Simonds an, jedoch mit der Modifikation, dass zur Erklärung der grossen Schleimmengen in den Gallertkrebsen neben der schleimigen Umwandlung des Bindegewebes, wie Meyer sie annimmt, und neben der schleimigen Umwandlung der Krebszellen, wie sie namentlich Ziegler lehrt, es noch einer direkten originären Entwicklung der Gallerte bedürfe — sei es nun, wie Klebs will, als Sekretionsprodukt der Krebszellen, sei es, wie Rindfleisch sich ausdrückt, als ein unter dem Einfluss der Krebszellen sich umwandelndes Bildungsmaterial.

Nun hat Fritz Lange in seiner vorzüglichen, auf eingehende Beobachtungen und auf Zusammenstellung eines grossen Materials beruhenden Arbeit die Frage der Entstehung der Gallerte beim Brustdrüsenkrebs zum Abschluss

gebracht. Seine Haupterfolge in der Erforschung dieser Frage hat er dem Umstande zu verdanken, dass er bei den Untersuchungen Färbemethoden anwandte. Er wusste, dass das Toluidin, ein basischer Teerfarbstoff, das Mucin, das ja nach den Resultaten der früheren chemischen Untersuchungen den Hauptbestandteil des Gallertcarcinoms ausmacht, intensiv rot-violett färbt, während das Bindegewebe, das Zellprotoplasma und die Zellkerne unter Toluidinbehandlung hellblaue Färbung annehmen. Hierdurch war er in die Möglichkeit versetzt, den Schleim an den Gallertkrebsen selbst an solchen Stellen, wo er nur in Form feinster Fäden vorhanden ist, aufs schärfste von dem übrigen Gewebe abzusondern.

Mittels der Toluidinblaufärbung fand Fritz Lange die schon vorher bestehende Tatsache bestätigt, dass beim Gallertcarcinom des Magens und des Darmes es sich ausschliesslich um eine schleimige Einschmelzung der Krebszellen handelt und zwar derart, dass der Vorgang nicht mit einer Schleimtropfenbildung im Innern des Protoplasma beginnt, wie dies bei den Ovarialcystomen der Fall ist, sondern dass von Anfang an das ganze Protoplasma der Krebszellen degeneriert.

Also hier finden wir das typische Bild des Schleimzellenkrebses.

Ganz im Gegensatz dazu erscheint der Vorgang der Gallertbildung nach Fritz Lange beim Gallertcarcinom der Mamma: Schon bei schwacher Vergrösserung ist ein wesentlicher Unterschied zu konstatieren. Während bei den Gallertkrebsen des Magens das Colloid entweder in den Krebssträngen zwischen den Zellkernen gleichmässig verteilt erscheint oder als zentraler Gallertklumpen die Mitte der Krebszellhaufen einnimmt, sehen wir bei den Gallertkrebsen der Brustdrüse immer das Bild so, dass zwischen dem Bindegewebe und den Krebszellen die glashelle, homogene Schicht

des Colloids sich drängt, so dass bei einem Querschnitt die Krebsstränge durch den Schleim vom Bindegewebe abgesondert erscheinen.

Bei stärkerer, mikroskopischer Vergrösserung ergibt die Untersuchung weiterhin folgendes: Niemals zeigen die Krebszellen der Krebsstränge beim Gallertkrebse der Brustdrüse eine schleimige Entartung des Protoplasmas weder die partielle, tropfenförmige der Ovarialcystome noch die totale der Gallertkrebse des Magens; denn nirgends bemerkt man bei Toluidinbehandlung das Auftreten von Rotfärbung in dem Zellprotoplasma. Wohl aber treten andere Zerfallserscheinungen der Krebszellen auf: das Bild der einfachen Atrophie und teilweise der fettigen Degeneration.

Die in der Gallerte eingebetteten Zellnester, offenbar epithelialen Ursprungs, sind von verschiedener Grösse, je nachdem sie durch die Gallertmasse der Alveolen mehr oder weniger — sei es durch einfachen mechanischen Druck, sei es durch Abschliessung vom lebenden Bindegewebe und dadurch von der Ernährungsflüssigkeit — zu Grunde gegangen oder fettig metamorphosiert sind. In einzelnen Alveolen ist der Schwund der Krebszellen so weit fortgeschritten, dass gar keine Krebszellen oder nur Spuren derselben noch vorhanden zu sein scheinen.

Bei näherer Beobachtung sehen wir weiter, dass die Gallerte selbst nicht vollständig strukturlos, wie man beim ersten Anblick meinen sollte, erscheint:

Wir sehen bei Toluidinbehandlung in der rotvioletten Färbung der Gallerte zarte, grüngefärbte Fasern und allerdings ziemlich verwaschene Zellbilder, die blass blaugrün gefärbt erscheinen. Es kann kein Zweifel darüber obwalten, dass diese als Überreste von im Zerfall begriffenen Bindegewebsfasern und Bindegewebskörperchen aufzufassen sind.

Wenn wir nun diese Verhältnisse in den Alveolen näher

studieren wollen, so ist es notwendig, dass wir eine grössere Zahl von Querschnitten durch das Präparat wählen von den jüngsten bis zu den ältesten Partien der Geschwulst; dabei können wir die Verschiedenheiten der Querschnitte von der Spitze bis zur Basis der Krebsstränge genau verfolgen. Es muss aber darauf geachtet werden, dass die Krebsstränge quer getroffen werden. Das Ergebnis an den einzelnen Schnittflächen ist bei Toluidinbehandlung kurz folgendes:

An der Spitze der Krebsstränge haben wir beim Gallertcarcinom der Brustdrüse entweder noch das gleiche Bild wie beim gewöhnlichen Carcinom, nämlich zahlreiche, teilweise in Teilung begriffene, lebensfähige Krebszellen, umgeben von gut erhaltenem Bindegewebe, oder aber beginnt schon in der Umgebung der Krebszapfenspitze eine Bildung von Gallerte in der Art, dass innerhalb des im allgemeinen noch gut erhaltenen grüngefärbten Bindegewebes rote Schleimfäden sichtbar werden. Diese Rotfärbung nimmt immer mehr an Masse zu, je mehr sich unsere Schnitte der Basis der Krebszapfen nähern, so dass wir auf einem Querschnitt, der den Krebszapfen etwa in halber Höhe trifft, folgendes Bild haben: Wir sehen im Zentrum Zellhaufen, von denen einzelne Zellen das Bild der einfachen Atrophie oder der fettigen Entartung zeigen, blaugrün gefärbt. Diese Zellhaufen sind umgeben von einer massigen Menge rotviolett gefärbten Schleimes, zwischen denen wir einzelne grüngefärbte Bindegewebsfibrillen und Bindegewebskörperchen entdecken, deren Umrisse — Zeichen des Untergangs — schon verwaschen sind. Umgeben wird diese Gallertschicht von teilweise grobmaschigen, teilweise äusserst zarten, grünblau gefärbten Bindegewebsbalken.

Ein Querschnitt an der Basis der Krebsstränge zeigt uns, wie die rotgefärbte Gallerte immer mehr überhandnimmt, so dass wir an Stelle der an der Spitze zahlreichen

Zellenhaufen nur noch einzelne kleine Zellnester wahrnehmen oder aber, dass auch diese ganz verschwunden sind und ihren Platz vollständig der Gallerte eingeräumt haben; aber auch, dass die die Gallerte umgebenden Bindegewebsbalken viel zarter erscheinen, ja teilweise ganz in die Gallerte aufgegangen sind, so dass verschiedene kleinere Alveolen ineinander zu grösseren zusammengeflossen sind. Die Krebszellen also sind unter dem Druck des auf Kosten des Bindegewebes überhandnehmenden, äusserst quellungsfähigen Schleimes, ausserdem infolge Mangels an Ernährungszufluss — da der Schleim sie wie ein Wall gegen Gefässernährung abschliesst — unter dem typischen Bild der einfachen Atrophie zu Grunde gegangen; also erst als Schlussfolge der überhandnehmenden schleimigen Einschmelzung des Bindegewebes, von welch' letzteren wir hier an den äussersten Partieen häufig nur noch ganz verwaschene Reste antreffen.

Hiernach zeigt sich zur Evidenz, dass infolge der beinahe vollständigen Umwandlung des Bindegewebs in äusserst quellungsfähigen Schleim die Masse der gebildeten Gallerte sich vollständig erklärt und eine Bildung des Schleimes aus den Krebszellen nicht mit unbedingter Notwendigkeit angenommen werden muss, wie dies von Simonds geschieht.

Hinsichtlich der Frage nun, was wohl die Ursache der schleimigen Entartung des Bindegewebes sein könnte, so müssen wir diese wohl in einer direkten Einwirkung — sei sie nun mechanischer oder chemischer Natur — der Krebsstränge selbst suchen. Denn nur in der Umgebung der Krebsstränge bemerken wir den Vorgang der schleimigen Einschmelzung des Bindegewebes, nicht jedoch in den den Krebssträngen entfernteren Partien.

Ziehen wir nun aus unseren Ausführungen die sich ergebende Schlussfolgerung, so müssen wir aus den anatomischen Verhältnissen zu dem Resultate kommen:

Die Isolierung der Krebszellen durch den überhandnehmenden Schleim und die Abschnürung von jeglichem Ernährungszufluss an der Basis der Krebsstränge beziehungsweise im Zentrum der Geschwulst führt zum Schwunde der Krebszellen. Dieser Schwund der Krebszellen verhindert beträchtlich die Weiterausdehnung des Krebses vom Zentrum aus; zugleich aber auch wird anzunehmen sein, dass dasselbe Moment die Verschleppung der Krebskeime auf dem Lymphwege i. e. die Metastasenbildung erheblich erschwert.

Daraus erhellt, dass nur die äussersten peripheren Partieen des Krebses zu weiterem Vordringen zur Verfügung stehen.

Nachdem wir nun die histologischen Verhältnisse beim Gallertkrebs von den ältesten Ansichten an bis zur Neuzeit erörtert haben, wollen wir Untersuchungen darüber anstellen, ob der klinische Verlauf sich aus diesen mikroskopischen Verhältnissen erklären lässt.

Vorher jedoch seien einige allgemeine statistische Bemerkungen gestattet:

Der häufigste Sitz des Gallertkrebses ist der Verdauungstraktus und hier wieder scheint vor allem der Pylorusteil des Magens bevorzugt; neben diesem die Übergangsstellen vom Dünn- zum Dickdarm und vom Dickdarm zum Rektum. Nächstdem erscheinen die Geschlechtsorgane und die Brustdrüse Hauptangriffsstellen für den Gallertkrebs zu bilden.

Sitz an anderen Organen des Körpers erscheint verschwindend selten.

Dass der Gallertkrebs der Brustdrüse in der Regel nur weibliche Individuen heimgesucht — es wird unter sämtlichen bisher beobachteten Fällen nur ein Fall von männlichem Brustdrüsenkrebs erwähnt —, stimmt mit den Er-

fahrungen bei den anderen Brustcarcinomen überein und ist leicht erklärlich.

Bekannt ist, dass unter allen Brustdrüsentumoren die Carcinome den weitaus grössten Prozentsatz stellen:

Sonntag (Dissertation, München 1898) berechnet nach den Beobachtungen des pathologischen Instituts in München die Carcinome der Brustdrüse auf 78% sämtlicher Brusttumoren.

Das Häufigkeitsverhältnis des Gallertkrebses der Brustdrüse gegenüber den anderen Mammacarcinomen ist ein äusserst geringes zu nennen:

Simonds fand in einer Zusammenstellung von 1200 Krebsen der Brustdrüse nur vier Gallertkrebse, wogegen Kalinowsky unter nur 303 Fällen von Brustdrüsenkrebs vier fand.

Fritz Lange erwähnt in einer Sammlung von 1814 Fällen 17 Gallertkrebse und Sonntag und Schnitzlein fanden unter 429 im pathologischen Institut zu München beobachteten Fällen von Brustdrüsenkrebs vier Gallertkrebse.

In Prozenten ausgedrückt, dürften wir also wohl das Richtige treffen, wenn wir das Verhältnis des Vorkommens von Gallert- zu den anderen Brustdrüsen-Krebsen wie 1 : 100 annehmen.

Die Ansichten darüber, ob der Gallertkrebs der Brustdrüse im Gegensatz zu den andern Krebsen der Brustdrüse sich durch besondere Eigenheiten (Gutartigkeit oder Bösartigkeit) auszeichne, gingen auseinander und waren vor nicht zu langer Zeit Gegenstand eifrigster Diskussion. Es standen einander gegenüber Georg Benno Schmidt und Simonds.

Der erstere sagt wörtlich: „Der Gallertkrebs hätte eigentlich ebensowenig wie jede andere Degenerationsform die Berechtigung, als eigene Art rubriziert zu werden, wenn

er nicht eine ausserordentlich gefürchtete Malignität besässe und infolgedessen klinisch eine beachtenswerte Stelle einnähme.“ Dabei ist aber nicht ersichtlich, aus welchem Material Schmidt dieses Resultat schöpfte, denn er selbst führt in seiner Sammlung von 150 Fällen von Carcinom der Brustdrüse nur einen Gallertkrebs an, bei dem zudem genauere klinische Aufzeichnungen fehlen.

Andererseits stellte Simonds an der Hand einer Zusammenstellung von 20 Fällen von Gallertkrebs den Satz auf: „Der Gallertkrebs hat eine günstigere Prognose als die übrigen Brustkrebse beziehungsweise zeichnet sich vorteilhaft dadurch aus, dass er erstens langsamer wächst, zweitens seltener die Achseldrüsen in Mitleidenschaft zieht beziehungsweise später Metastasen verursacht und drittens nach der Operation später und seltener recidiviert.“

Diese Ansicht bedeutet das direkte Gegenteil dessen, was Georg Benno Schmidt in seiner Abhandlung über die Geschwülste der Brustdrüse 1888 in obengenannter Weise ausführt. Übrigens steht Schmidt mit seiner Ansicht nicht allein, da schon Després in Paris 20 Jahre vorher den Gallertkrebs der Mamma „einen der am raschesten verlaufenden Krebse“ genannt hatte.

Wir haben versucht, in folgendem alle bis jetzt bekannt gewordenen Fälle von Gallertkrebs der Brustdrüse tabellarisch übersichtlich zusammenzustellen, die Quintessenz daraus zu ziehen und sie mit den in den letzten vier Jahren im pathologischen Institut zu München beobachteten vier Fällen zu vergleichen.

Leider sind die Krankengeschichten in vieler Beziehung nicht zulänglich, um unserer Statistik volle sichere Verwertung zu gestatten, oder dass sie als einwandfrei bezeichnet werden könnte.

Fall	Publiziert von	Alter der Kranken beim Auftreten des Tumors	Anatomische Verhältnisse	Dauer der Krankheit bis zum Tode bezw. bis zur Operation	Sekundäre Erkrankungen. Metastasen
1	Robinson	47 J.	Nicht ulcerierte Geschwulst der rechten Brust und rechten Achsel	—	Ausdehnung der Geschwulst bis auf die Rippen
2	Verneuil	60 J.	Kindskopfgrosser Tumor der linken Brust, ulceriert in weiter Ausdehnung	lange Zeit	Achseldrusen
3	Demarquai	40 J.	Kindskopfgrosser fluktuierender Tumor	4 J.	—
4	Adams	38 J.	Orangengrosser Tumor der rechten Brust	1 J.	Keine
5	Bennet	51 J.	Walnussgrosse Geschwulst der rechten Brust	½ J.	Keine
6	Derselbe	46 J.	Taubeneigrosse Geschwulst der linken Brust	½ J.	Anschwellen der linken Achseldrüse
7	Lebert	30 J.	Hühnereigrosse Geschwulst links am untern vordern Teil der Achselhöhle, rechts unter der Basis der Brust	17 J.	Seit 10 Jahren Lungenphthyse
8	Crittchett	42 J.	Haselnussgrosser Knoten im oberen äusseren Teile der Brust. Orangengross: 1 Monat vor der Operation	5 Mon.	—
9	Lebert	30 J.	Faustgrosse, unregelmässig kleinhöckerige knorpelharte Geschwulst	11 J.	Haut, Druse, Rippen, beide Lungen
10	Rokytanzki	47 J.	Faustgrosse Geschwulst der linken Brustdrüse	—	—
11	Guyot	58 J.	Fluktuierende Geschwulst an der Mammilla	2 J.	—

Allgemeinbefinden. Körperbeschaffenheit. Kachexie	Geburtenzahl	Vorausgegangenes Trauma oder Mastitis	Art der Operation	Recidive	Dauer des Lebens nach der Operation	Gestorben oder geheilt
[illegible]	0	?	Ex[illegible]	Nach 6 Jahren	[illegible]	[illegible]
[illegible]	?	?	In[illegible]	—	—	[illegible]
[illegible]	?	?	Operation [illegible]	—	[illegible]	
[illegible]	0	?	Ab[illegible]	Nach 3 Jahren	—	[illegible]
[illegible]	0	[illegible]	Abtragung [illegible]	Keine	—	[illegible]
[illegible]	—	—	Ex[illegible]	Nach 2 Wochen Achseldrüsen	—	[illegible]
[illegible]	[illegible]	[illegible]	[illegible]	—	[illegible]	[illegible]
[illegible]	—	—	[illegible]	—	—	[illegible]
[illegible]	—	?	[illegible]	—	—	[illegible]
—	—	—	—	—	—	—
—	—	—	[illegible]	—	—	—

Fall	Publiziert von	Alter der Kranken beim Auftreten des Tumors	Anatomische Verhältnisse	Dauer der Krankheit bis zum Tode bezw. bis zur Operation	Sekundäre Erkrankungen. Metastasen
12	Adams	54 J.	Faustgrosse Geschwulst, steinhart und frei beweglich auf der Unterlage. Tumor in der Achsel	4—5 J.	Metastasen in der Achsel
13	Smith	63 J.	Harte Geschwulst an einer Brustdrüse, Haut adhärent	1½ J.	—
14	Thompson	62 J.	Tumor ist hühnereigross; adhärent an der Haut nur an einem Punkte	6 Mon.	Achseldrüsen
15	Coulon	40 J.	Über faustgrosse Geschwulst auf der linken Brust. Beweglich. Im oberen Teil ein weiteres zweimarkstückgrosses Geschwür	5 J.	Keine
16	Schulze Madelung	52 J.	Faustgrosser harter höckeriger Tumor der linken Mamma und bohnengrosse harte Geschwulst in der linken Achselhöhle	¾ J.	—
17	Brooke Bryant	40 J.	Harte Geschwulst in der Brustdrüse	einige Jahre	Keine
18	Doutrelepont	43 J.	Harte, höckerige Geschwulst der linken Brustdrüse, an der Spitze ulceriert. An der rechten Mamma knolliger, beweglicher Tumor	14 J.	Metastasen
19	Cooke	46 J.	Teigiges Gewebe unter der linken Brustwarze, von einem härteren Rand umgeben. Achseldrüsen normal	1½ J.	—
20	Gay	43 J.	Tumor von Orangengrösse, knotig, hart und empfindlich an der Aussenseite der linken Brust. Achseldrüsen gesund	1½ J.	—

Allgemeinbefinden. Körperbeschaffenheit. Kachexie	Geburtenzahl	Vorausgegangenes Trauma oder Mastitis	Art der Operation	Recidive	Dauer des Lebens nach der Operation	Gestorben oder geheilt
Zarte Frau; gute Konstitution	0	—	Exstirpation beider Tumoren	Keine	—	Geheilt
—	—	—	Ablatio der Brust	—	—	—
Gesundheit im allgemeinen gut	—	—	Operative Entfernung des Tumors, aber nicht der Achseldrüse	Keine	—	Geheilt
Fette Frau, gutes Allgemeinbefinden	0	Stoss gegen die linke Brust	Amputation der Brust	—	8 Tage	† an Infektion
—	—	—	Operative Entfernung des Brusttumors	Nach 10 Jahren gestorben an Magenkrebs	—	Geheilt
—	—	Schlag	Entfernung der Geschwulst	—	Ausgang unbekannt	
Lange Zeit keine Abmagerung	1	Keine	Keine	—	—	†
—	0	—	Exstirpation des Tumors	—	—	Geheilt
Wohlgenährt und blühend	—	—	Excision der Geschwulst	—	—	Geheilt

Fall	Publiziert von	Alter der Kranken beim Auftreten des Tumors	Anatomische Verhältnisse	Dauer der Krankheit bis zum Tode bezw. bis zur Operation	Sekundäre Erkrankungen. Metastasen
21	Madelung Heinecke	53 J.	Ausgedehntes krebsiges Geschwür der linken Mammagegend, die Brustwand durchsetzend	1 J.	Sekundäre Carcinome der Lymphdrüsen, Pleura, Lunge, Leber, Sternums
22	Croft	60 J.	Geschwulst in der linken Brustdrüse von der Grösse einer halben Orange, beweglich	3 J.	—
23	Derselbe	68 J.	Orangegrosser Tumor, hart, frei beweglich	2 J.	—
24	Thaon	58 J.	Apfelgrosser Tumor unter normaler Haut, leicht höckerig. $^2/_3$ nussgrosse Drüsen in d. Achselhöhlen	2 J.	—
25	Hubert	61 J.	Hühnereigrosse Geschwulst in der rechten Brust unter normaler Haut, nicht verwachsen, höckerig, fluktuierend	3 J.	—
26	Madelung Heinecke	56 J.	Ulcerierter Tumor	1 J.	—
27	Dieselben	48 J.	Tumor an der linken Seite	9 J.	—
28	Butlin	43 J.	Eigrosse Geschwulst, hart	12 Mon.	—
29	Bryant	65 J.	Geschwulst der äusseren Teile der rechten Drüse, die bedeckende Haut ist durchbrochen	—	—
30	Watson	42 J.	In d. linken Brust sehr harte, knotige, hühnereigrosse Masse, frei beweglich. Tumor nicht verwachsen	14 J.	—

Allgemeinbefinden. Körperbeschaffenheit. Kachexie	Geburtenzahl	Vorausgegangenes Trauma oder Mastitis	Art der Operation	Recidive	Dauer des Lebens nach der Operation	Gestorben oder geheilt
—	5	—	Exstirpation mit den Achseldrüsen	Nach 17 Tagen	2 Monat	†
—	4	—	Operation	—	Verlauf unbekannt	
—	—	—	Operation	—	Verlauf unbekannt	
Kräftige, jugendlich aussehende Frau	5	—	Exstirpation	—	Verlauf unbekannt	
—	2	—	Exstirpation	—	Verlauf unbekannt	
—	6	Heftiger Stoss gegen die Brust	Exstirpation samt Axillardrüsen	—	15 Tage	†
—	3	—	Exstirpation des Tumors samt Achseldrüsen	—	4 Tage	†
—	—	—	Amputation der ganzen Brust	—	—	Geheilt
—	—	—	Exstirpation	—	—	—
Korpulente Person	—	—	Entfernung der ganzen Mamma	Kein Recidiv nach $1^1/_2$ Jahren	Verlauf unbekannt	

Fall	Publiziert von	Alter der Kranken beim Auftreten des Tumors	Anatomische Verhältnisse	Dauer der Krankheit bis zum Tode bezw. bis zur Operation	Sekundäre Erkrankungen. Metastasen
31	Madelung	50 J.	Tumor der linken Mamma	7 J.	Metastasen
32	Meyer Stephan	45 J.	Faustgrosse, derbelastische, diffus in die Umgebung übergehende Geschwulst der rechten Brust, nicht verwachsen. In der rechten Achselhöhle walnussgrosser Knoten	—	—
33	Godlee	45 J.	Halbkugelige, höckerige, faustgrosse Geschwulst	—	Metastasen in den Achseldrüsen
34	Madelung Krönlein	45 1/2 J.	Tumor in der rechten Mamma mit der Haut nicht verwachsen	3—4 Wochen	—
35	Meyer Stephan	48 J.	Tumor der rechten Mamma, walnussgross, verschieblich	—	—
36	Meyer	71 J.	Grossknolliger Tumor, ulceriert, die ganze Brustdrüse einnehmend	—	Metastasen an der Leber, Milz
37	Blanfield	42 J.	Hühnereigrosse, harte, runde, höckerige, gut bewegliche Geschwulst	16 Mon.	—
38	Madelung Behrendt	60 J.	Hühnereigrosser Tumor in der rechten Brustdrüse	11—12 Mon.	—

Allgemeinbefinden. Körperbeschaffenheit Kachexie	Geburtenzahl	Vorausgegangenes Trauma oder Mastitis	Art der Operation	Recidive	Dauer des Lebens nach der Operation	Gestorben oder geheilt
Mager, aber gesundes Aussehen	Multipara	—	Amputation der Mamma. Ausräumung der Achseldrüse	Nach 6 Jahren 2. Operation 3. „ 4. „ 5. „	—	Geheilt
Mager, blass, kränklich aussehend, aber nicht kachektisch	5	Mastitis der rechten Brust	Amputation der Mamma und Ausräumung der Achselhöhle	Die Wunde heilt nicht. Nach 3 Monaten ulc. Tumor auf der linken Brustseite	10 Mon.	†
—	—	—	Exstirpation der Geschwulst, Ausräumung der Achselhöhle	—	Ausgang unbekannt	
—	3	Linksseitige Mastitis	Exstirpation der Geschwulst. Heilung p. p. i. amputatio mammae totalis	Nach 14 Monaten walnussgrosses Recidiv. Kein örtliches Recidiv mehr	Nach 8 Jahren	†
Kräftige Frau, guter Ernährungszustand	0	—	Amputation der Mamma. 1. Recidivoperation	Nach 3 Jahren in der Achselhöhle. Nach 11 Jahren Recidive der Narbe	—	Geheilt
—	—	—	—	—	—	†
Gesund aussehend	—	—	Amputation der ganzen Brust	—	—	Geheilt
—	—	—	Exstirpation. Exstirpation des Recidivs	Recidiv nach 6 Tagen. Kein nachweisbares Recidiv mehr	1 3/4 Jahre	†

Fall	Publiziert von	Alter des Kranken beim Auftreten des Tumors	Anatomische Verhältnisse	Dauer der Krankheit bis zum Tode bezw. bis zur Operation	Sekundäre Erkrankungen. Metastasen
39	Rostocker chirurg.-klin. Journal	54 J.	Gänseeigrosser Tumor in der linken Mamma, aussen vor der Mamilla, undeutlich fluktuierend, gegen Haut und Muskel verschieblich	½ J.	—
40	Simonds Madelung Neuber	43 J.	Geschwulst in der rechten Brust	16 J.	—
41	Madelung Firle	47 J.	Geschwulst in der linken Mamma	3 Mon.	—
42	Simonds	73 J.	Ulcerierter Tumor der linken Brustdrüse	11 J.	Sekundäre Knoten in der Umgebung der primären Geschwulst
43	Madelung Hildebrand	64 J.	Faustgrosses Mammakarcinom, gegen die Unterlage verschieblich, mit der Haut verwachsen; nicht offen. 1 grössere Achseldrüse	¾ J.	—
44	Dieselben	60 J.	Derber Tumor, die ganze Mamma verwandelnd. Verwachsen	1 J.	Metastasen in der Achselhöhle
45	Dieselben	58 J.	Faustgrosser, derber, mit der Haut nicht verwachsener Tumor in der linken Mamma. In der Achselhöhle bestehen Drüsenanschwellungen	¾ J.	—
46	Dieselben	50 J.	Grosser, fast die ganze Drüse einnehmender Tumor	—	—

Allgemeinbefinden. Körperbeschaffenheit. Kachexie	Geburtenzahl	Vorausgegangenes Trauma oder Mastitis	Art der Operation	Recidive	Dauer des Lebens nach der Operation	Gestorben oder geheilt
Schwächlich gebaut, mager	—	—	Ablatio mammae	Vor dem Tode hatte sich eine neue Geschwulst an der Operationsstelle entwickelt	8 Mon.	†
—	0	—	Ablatio mammae und Ausräumung der Achselhöhle	—	—	Geheilt
—	—	Stoss gegen die Brust vor 1½ Jahren	Amputation der linken Mamma, nicht der Achseldrüsen	—	—	Geheilt
—	—	—	—	—	—	†
—	—	—	Amputation der Mamma und Ausräumung der Achselhöhle	Nach 9 Monaten Recidiv in der rechten Achselhöhle. Exstirpation desselben	6 Monat nach der 2. Operation	†
—	1	Mastitis	Dasselbe	—	20 Tage	† an Metastasen der Lunge
—	0	Keine	Dasselbe	—	1½ Jahre	†
—	Multipara	1mal Mastitis	Dasselbe	—	14 Mon.	† an Marasmus

Fall	Publiziert von	Alter des Kranken beim Auftreten des Tumors	Anatomische Verhältnisse	Dauer der Krankheit bis zum Tode bezw. bis zur Operation	Sekundäre Erkrankungen. Metastasen
47	Madelung Hildebrand	31 J.	Etwa eigrosser, derber, mit der Haut verwachsener Tumor der rechten Brust, ausser von der Mammilla. Grosse Achseldrüsentumoren	1 J.	—
48	Madelung	46 J.	Harter, verschieblicher, walnussgrosser Knoten in der rechten Brust	1/2 J.	—
49	Madelung Witzel Bonner chir.-klin. Journal	73 J.	Achselgrosser Tumor in der linken Brust; die linke Brust in ihrer ganzen Ausdehnung oberflächlich ulceriert	8 J.	—
50	Bryant	58 J.	Gelappter, fluktuierender Tumor der rechten Brust, ulceriert u. copiös eiternd	7 1/2 J.	Metastase nach 8 Jahren, linke Brust
51	G. B. Schmidt	47 J.	Kleinapfelgrosser, höckeriger Tumor in der linken Mamma, auf der Unterlage verschieblich, mit der Haut verwachsen	1 J.	—
52	Kalinowsky	47 J.	Knoten in der rechten Brust	6 Mon.	—
53	Derselbe	50 J.	Nussgrosser, harter, zur Haut und zur Mamma verschieblicher Tumor an der unteren Grenze der rechten Brust. Auf der Unterlage leicht verwachsen	16 Wochen	—
54	Derselbe	34 J.	Doppeltkirschengrosser unregelmässiger, harter Knoten in der linken Mamma, über dem d. Haut verschieblich ist, nicht verwachsen. In der Achselhöhle: haselnussgrosse Drüse	—	—

Allgemeinbefinden. Körperbeschaffenheit. Kachexie	Geburtenzahl	Vorausgegangenes Trauma oder Mastitis	Art der Operation	Recidive	Dauer des Lebens nach der Operation	Gestorben oder geheilt
—	2	1 mal Mastitis	Amputation der Mamma und Ausräumung der Achselhöhle	Nach 7 Mon. inoperables Recidiv d. operierten Mamma u. Hauterkrankung der gesunden Brust	1½ Jahre	†
Kräftige, fette Frau	4	Keine	Dasselbe	Keine	4 Jahre	†
Gesund aussehende Frau	—	—	Amputation der Mamma	Nach 2 Jahren inoperables, auf das Sternum übergreifendes Recidiv	2½ Jahre	†
Gesundes Aussehen	0	—	Excision des Tumors	—	—	Geheilt
Blühend aussehende Frau	7	—	Amputation der Brust und Ausräumung der Achselhöhle	—	—	Geheilt
Magere Person	—	—	Amputation der Mamma und Ausräumung der Achselhöhle bis zum Schlüsselbein	—	—	† an Erysipel
—	1	Mastitis	Exstirpation. Amputation der Mamma und Ausräumung der Achselhöhle	—	—	Geheilt p. p. i.
Magere, sonst gesund aussehende Person	3	Keine	Amputation der Mamma und Ausräumung der Achselhöhle	—	—	—

Fall	Publiziert von	Alter der Kranken beim Auftreten des Tumors	Anatomische Verhältnisse	Dauer der Krankheit bis zum Tode bezw. bis zur Operation	Sekundäre Erkrankungen. Metastasen
55	Kalinowsky Madelung H. Schmidt	55 J.	Kleinapfelgrosser harter Tumor in der rechten Mamma, auf der Unterlage u. gegen die Haut verschieblich	8 Mon.	—
56	Madelung	60 J.	Hühnereigrosser, kleinhökkeriger Knoten in der linken Brust, die Haut darüber verschiebbar, mit der Brustwand locker verbunden	3 J.	—
57	Schuh	50 J.	Apfelgrosser Tumor in der Brustdrüse, in letzter Zeit ulceriert	3 J.	—
58	Madelung Böckel	41 J.	Brusttumor	5 J.	—
59	Böckel	56 J.	Cystisches Carcinom der Brust mit Gallertmasse. Keine Drüsen	—	—
60	Madelung	73 J.	Kleinapfelgrosser Tumor in der linken Mamma, mässig hart. Auf dem Tumor ein nussförmiger Knoten	1 J.	—

Wir finden also folgendes Resultat:

1. Das durchschnittliche Alter beim Auftreten des Tumors ist 51 Jahre (ganz übereinstimmend mit dem durchschnittlichen Alter beim Auftreten der übrigen Mammacarcinome).

2. Die durchschnittliche Dauer der Krankheit bis zum Tod bezw. bis zur Operation ist 41 Monate.

3. Sekundäre Erkrankungen, Metastasen sind 15 mal angeführt, 4 mal keine, bei 41 war nichts Näheres zu ermitteln.

Allgemeinbefinden. Körperbeschaffenheit. Kachexie	Geburtenzahl	Vorausgegangenes Trauma oder Mastitis	Art der Operation	Recidive	Dauer des Lebens nach der Operation	Gestorben oder geheilt
Kräftige, starke Frau	5 1 Abort	Keine	Amputation der Mamma und Ausräumung der Achselhöhle	Nach 3¼ Jahren	3¼ Jahre	† an Erysipel
Grosse, sehr kräftige Frau	—	—	Dasselbe	Keine	—	Geheilt
Gesundes Aussehen	—	—	Exstirpation des Tumors	—	—	—
—	—	—	Amputatio mammae	—	3 Mon.	†
—	—	—	Operation	—	—	—
Sehr fette Person	—	—	Exstirpation der Mamma	—	—	—

4. Das Allgemeinbefinden war 23 mal gut, 7 mal schlecht, bei 40 Fällen nichts zu ermitteln.

5. Recidive traten nachgewiesenermassen 7 mal gar nicht, 14 mal traten sie ein und zwar durchschnittlich nach 2¼ Jahren; bei 39 Fällen war nichts angegeben. Der Prozentsatz der Häufigkeit der Recidive ist 23,3 %.

6. Betreffs des Ausgangs der Erkrankungen sind 19 Fälle genannt, bei denen Heilung betont wurde; gestorben sind 20 an den Folgen der Krebsgeschwulst selbst, 5 an anderen

Komplikationen; der Ausgang ist nicht zu ermitteln bei 16. Prozentual ergeben sich als geheilt 32%, gestorben 41% und nicht ermittelt 27%.

7. Anatomische Grössenverhältnisse: Walnuss- bis kleinkindskopfsgrosse Knoten, meist ziemlich gut abgrenzbar gegen das übrige Drüsengewebe; Oberfläche wird oft höckerig, grossgelappt beschrieben. Die Konsistenz war am Anfang meistens hart, in späteren Stadien weicher, manchmal von fluktuierender Beschaffenheit.

Das Wachstum ist regelmässig im Anfang langsam, erst im Schlusstadium schneller, ziemlich spät erst wird die bedeckende Haut und der Musculus pectoralis ergriffen. Ulceration trat verhältnismässig spät ein, Infektion der Achseldrüsen ebenso.

8. Als Krankheitsursachen sind angegeben: Auf Trauma sind zurückzuführen 6 Fälle, Mastitis ist vorausgegangen in 6 Fällen. Dass die Krankheit spontan auftrat, wird in 5 Fällen besonders betont; in 43 Fällen war nichts zu ermitteln.

In 9 Fällen gaben Patientinnen an, dass in ihrer Familie von der betreffenden Krankheit nichts bekannt sei, wogegen in 5 Fällen hereditäre Belastung angeführt werden könnte; der Prozentsatz wäre hiefür 8,33%. In den übrigen Fällen war nichts erwähnt.

Im Anschluss an diese Statistik bringen wir eine kurze Beschreibung der im pathologischen Institut in München von 1900—1904 beobachteten, im Verhältnis zur bisherigen Statistik auffallend grossen Zahl von vier Fällen von Gallertkrebs.

Einen derselben hat August Muggenthaler in seiner Dissertationsarbeit, München 1901, beschrieben. Einen Auszug derselben bringen wir kurz wieder:

Die Patientin, 61 Jahre alt, in gutem Ernährungszustande, aus einer Familie stammend, in welcher Tumoren nicht ver-

erbt wurden, hat 6 mal geboren, war nie vorher krank, weiss keinen Grund für das Entstehen der Geschwulst anzugeben.

1898 wurde das Auftreten eines kleinen, nicht haselnussgrossen Knotens an der rechten Mamma bemerkt. Der Tumor fühlte sich hart an, war verschiebbar, nicht mit der Haut verwachsen, verursachte keine Schmerzen. $2^1/_2$ Jahre blieb die Geschwulst vollständig gleich gross. Von da ab bemerkte Patientin rascheres Wachstum. Drei Jahre nach dem ersten Auftreten des Tumors wurde ärztliche Hilfe in Anspruch genommen. Die Geschwulst war zur Zeit der Operation mandarinengross, mit der Haut fest verwachsen, auf der Unterlage verschiebbar. Die Mammilla war eingezogen; Metastasen in den Achseldrüsen noch nicht bemerkbar. Allgemeinbefinden gut.

Die Operation bestand aus Ablatio mammae mit Abtragung eines Teils des Musculus pectoralis und Ausräumung der Achselhöhle. Primäre Heilung. Recidiv bis jetzt noch nicht beobachtet.

Die mikroskopische Untersuchung ergab Gallertgerüstkrebs.

Die anderen drei Fälle wurden mir von Herrn Obermedizinalrat Prof. Dr. Bollinger in liebenswürdigster Weise zur Verfügung gestellt.

Fall 1.

Patientin A. B. aus Weinhausen, 51 Jahre alt, bemerkte seit Dezember 1899 eine Geschwulst in der linken Brustdrüse. Dezember 1900 suchte Patientin ärztliche Hilfe (Herr Hofrat Dr. Molitor in Buchloe, Bayern) nach. Am 12. Dezember wurde die Exstirpation der Mamma vorgenommen. Zur Zeit der Operation schon wurde bereits von dem behandelnden Arzt auf der linken Seite des Brustbeins, mit diesem und der ersten Rippe verwachsen, ein nicht verschieb-

licher walnussgrosser Tumor konstatiert, der infolge Weigerung der Frau nicht auch exstirpiert wurde.

Während die operierte Stelle lange Zeit ohne Recidiv blieb, breitet sich der letztgenannte, vom linken Rand des Brustbeins ausgehende Tumor gegen die linke Brustseite aus und dehnte sich, inzwischen halbkindskopfgross geworden, über die operierte Stelle aus und zog schliesslich die ganze linke Brustseite, die linke Schulter und die linke Achselhöhle in Mitleidenschaft. Die Halsdrüsen der linken Seite waren miteinbegriffen in die krebsigen Massen, welche gegen die letztere Zeit hin exulcerierten und durch häufige Blutung den Zerfall der Kräfte und schliesslich im September 1903 den ersehnten Tod herbeiführten.

Zwei nähere Verwandte der Frau B. sind an Magenkrebs gestorben. Weitere Momente betreffs Heredität sind nicht nachzuweisen.

Die am pathologischen Institut am 15. Dezember angestellte Untersuchung der exstirpierten Mamma[1]) ergab Gallertkrebs. Im Gefrierschnitt zeigen sich zahlreiche Krebsnester mit vielfach ausgefallenen Kernen.

Fall 2.

Patientin, Witwe, 74 Jahre alt, kam zur Untersuchung am 13. März 1903, nachdem sie seit sechs Jahren eine Geschwulst in der linken Brust bemerkt hatte. Patientin hat 3 mal geboren, ist eine magere kleine Frau mit gutem Puls. Die Pektoralarterien zeigen sich sklerosiert. Vor einem Jahr hat sie einen Stoss auf die Brust erlitten, worauf nach ihrer Angabe Geschwürsbildung eintrat. Die Geschwulst ist auf der Unterlage beweglich.

Die sofort angeschlossene und von Herrn Privatdozent Dr. Fessler vorgenommene Operation bestand in Total-

[1]) Einlauf-Journal des path. Instituts Nr. 372. 1900.

exstirpation der Mamma, eines Teils des Musculus pectoralis maior und minor und Ausräumung der Achseldrüsen.

Die im pathologischen Institut angestellte Untersuchung des Mammatumors[1]) hatte folgendes Ergebnis:

In der Mamma befindet sich ein halbapfelgrosser, gut umschriebener Tumor, innig mit der Haut verwachsen, die bläulich verfärbt ist, in der Mitte dellenartig eingesunken. An dieser Stelle ist Fluktuation nachzuweisen.

Auf der Schnittfläche zeigt sich unter dieser Partie eine kleine hämorrhagisch-schwärzliche Erweichung. Das Tumorengewebe selbst ist stark glänzend und von gallertigem Aussehen, grob höckerig, granuliert mit radiärer Anordnung des Geschwulstgewebes, von fahlem, gelblichem Aussehen.

Neben diesem Tumor zeigt sich ein zweiter ebenfalls circumskripter gleich grosser Tumor mit der Haut auch verwachsen und von der gleichen Beschaffenheit wie der Haupttumor.

Die mikroskopische Untersuchung ergibt: Das Stroma ist in mächtige Schleimmassen umgewandelt und in diesen Schleimmassen sind vielfach noch kleinere Haufen von Epithelien vorhanden, die selbst keinerlei Zeichen schleimiger Entartung aufweisen.

Fall 3.

Patientin, 40 Jahre alt, Dienstmagd, kommt am 14. Februar 1904 in ärztliche Behandlung in die chirurgische Poliklinik (Herr Professor Dr. Klaussner) zu München; sie ist ledig und aus gesunder Familie. Der Vater starb, 75 Jahre alt, an Herzwassersucht, die Mutter mit 65 Jahren an Wassersucht, drei gesunde Brüder leben, eine Schwester an Abzehrung gestorben. Geschwülste sind nach Angabe der Patientin in der Familie nicht vorgekommen.

[1]) Einlauf-Journal Nr. 101. 1903.

Die ersten Menses traten auf mit 18 Jahren, profus; seitdem tritt die Periode alle 18 Tage aber schwach auf. Geboren hat die Patientin nie.

Seit vier Jahren leidet Patientin zeitweise an stechenden Schmerzen in der linken Brustseite. Vor $3^3/_4$ Jahren bemerkte sie an der linken Brust, im oberen Quadranten eine Geschwulst, die druckempfindlich war und für deren Entstehung sie keinen Grund weiss. Stoss oder Schlag hat sie nie an dieser Stelle erlitten. Im ersten Jahr sei die Geschwulst langsam gewachsen, Abmagerung bestand jedoch nicht; erst im letzten Jahre sei die Geschwulst rascher gewachsen, mit Abnahme des Körpergewichts verbunden. Nunmehr seien auch grössere Schmerzen vorhanden, die in der Achsel ausstrahlen, besonders auch rechts.

Die Untersuchung ergibt eine magere etwas blasse Frau mit gesunder Brust- und Bauchorganen. Am linken, oberen Quadranten der linken Mamma befindet sich eine derbe längliche Geschwulst, von der Nachbarschaft schlecht abgrenzbar, von fast intakten Überzügen, auf dem unterliegenden Musculus pectoralis maior gut verschiebbar. Die Mamilla ist nicht eingezogen, Drüsenschwellungen sind nicht zu konstatieren.

Der Tumor wird exstirpiert am 4. II. 1904, worauf glatte Heilung eintritt. Jedoch ist bereits nach Verlauf von 14 Tagen nach der Operation ein örtliches Recidiv zu bemerken und Metastasenbildung der Achseldrüsen festzustellen.

Die Untersuchung im pathologischen Institut[1]) ergab eine ungefähr hühnereigrosse Geschwulst der linken Mamma. Auf dem Durchschnitt zeigt der Tumor bienenwabenartigen Bau und gallertiges Aussehen. Unter dem Mikroskop sieht man schleimige Degeneration des Stromas, die Epithelien in den

[1]) Einlauf-Journal Nr. 68. 1904.

Alveolen sind im Zustand der fettigen Entartung; keine Spur von colloider Metamorphose der Epithelzellen. Die schleimige Masse des Stromas fällt bei Essigsäurezusatz aus.

Betrachten wir nun unsere Fälle auf ihre histologische Beschaffenheit, so können wir konstatieren, dass wir bei sämtlichen Fällen vollständig identische Bilder bekommen haben:

Das Stroma ist, namentlich im Zentrum der Geschwulst in hohem Masse schleimig degeneriert, so dass wir hier vom Stroma beinahe gar nichts mehr sehen. Die Epithelnester selbst sind hochgradig regressiv verändert, zum Teil fettig entartet.

Namentlich in den Schnitten, die die Mitte der Geschwulst treffen, fehlen die Krebszellen vollständig oder sind nur noch als Schatten bemerkbar, offenbar durch Resorption der zerfallenen und degenerierten Zellen.

In einem Fall sehen wir ganz deutlich die fettige Metamorphose der Krebszellen, denn im Zupfpräparat bemerkten wir hie und da Fettkörnchenzellen, also Leucocyten, die mit Fetttröpfchen beladen waren.

Die Gallerte selbst erschien teils gänzlich strukturlos, teils bemerkten wir noch in ihr feine, häufig geschlängelte oft konzentrisch verlaufende, aber auch regellos durcheinander laufende Fasergebilde: Offenbar Reste des Fasergerüstes.

Bei sämtlichen Fällen also ist eine enorme colloide Entartung des Stromas zu konstatieren. Hand in Hand mit dieser geht aber ein hochgradiger Schwund der Epithelzellen. Sämtliche Fälle sind also als Gallertgerüstkrebse aufzufassen.

In klinischer Hinsicht kommen wir zu folgendem Befund:

1. Bei sämtlichen vier Fällen war der makroskopische Befund ein hühnereigrosser bis kleinkindskopfgrosser, derber

Tumor. Sämtliche Tumoren waren mit der Haut verwachsen, aber auf der Unterlage verschiebbar, verhältnismässig leicht abgrenzbar. Zweimal ist Exulceration zu konstatieren.

2. Das mittlere Lebensalter ist 57 Jahre, die mittlere Dauer der Krankheit $4^1/_4$ Jahre.

3. Prädisponierende Krankheiten, Trauma, Mastitis, Ekzem, waren in keinem der vier Fälle nachzuweisen. Auch betreffs hereditärer Belastung fehlt eine sichere Unterlage, wenn auch in einem Fall „zwei nähere Verwandte“ am Magenkrebs gestorben sind, der schliesslich als hereditär angesehen werden könnte.

4. Metastasen in den Achseldrüsen waren einmal vorhanden, jedoch ziemlich spät erst aufgetreten.

5. Von Recidiven nach der Operation ist nur ein Fall genannt.

6. Über Schmerzen klagten sämtliche Patientinnen erst ziemlich spät. Kachexie bestand bei keinem der vier Fälle.

Fassen wir also unser Resultat zusammen und vergleichen es mit dem obenangeführten, so gelangen wir zu folgendem Schluss:

Der Gallertkrebs — im Vergleich mit anderen Brustdrüsenkrebsen — zeichnet sich in hervorragender Weise durch langsames Wachstum aus. Schmerzen und Kachexie treten viel später auf; Verwachsung mit der Unterlage tritt viel später ein. Ulceration und Infiltration der umliegenden Drüsen und Metastasenbildung lassen viel länger auf sich warten. Recidive endlich nach Totaloperation und Metastasen treten im allgemeinen später auf.

Also wir gehen nicht fehl, wenn wir den Gallertkrebs der Brustdrüse prognostisch das relativ günstigste Brustcarcinom nennen.

Zum Schlusse ist es mir eine angenehme Pflicht, Herrn Obermedizinalrat Prof. Dr. Bollinger für die liebenswürdige Überweisung der vorstehenden Fälle und für die freundlichen Ratschläge bei deren Bearbeitung meinen tiefgefühltesten Dank auszusprechen.

Literatur.

Otto, Seltene Beobachtungen zur Anatomie. Physiologie und Pathologie, Breslau 1816.

Billroth, Krankheiten der Brustdrüse.

Ziegler, Lehrbuch der pathologischen Anatomie.

Orth, Lehrbuch der pathologischen Anatomie.

Doutrelepont, Archiv für klinische Chirurgie, 1870. Bd. XII.

Frerichs, Über Gallert- und Colloidgeschwülste, 1847.

Klebs, Handbuch der pathologischen Anatomie, 1876.

Simmonds, Deutsche Zeitschrift für Chirurgie, 1884. Bd. XX.

Müller Joh., Über den feineren Bau und die Formen der krankhaften Geschwülste, 1838.

Winiwarter, Beiträge zur Statistik der Carcinome. 1878.

Kalinowsky, Über den Gallertkrebs der Brustdrüse. Berlin, 1887. Dissertation.

Heinecke, Beiträge zur Statistik der Mammatumoren.

F. Lange, „Beiträge zur klinischen Chirurgie.“ 1896. Bd. XVI.

Neuendorff, Mitteilungen über das Carcinoma Mammae. 1885, Bonn, Dissertation.

Heilmann, Über Bildung der Gallerte im Carcinoma Gelatinosum. 1897.

Meyer, Histologie der schleimbildenden Adenome und Carcinome der Brustdrüse. 1880. Dissertation, Rostock.

Schmid, G. B., Beiträge zur klinischen Chirurgie, 1888. Bd. IV.

Schulthess, Beiträge zur klinischen Chirurgie, 1888. Bd. IV.

Rindfleisch, Lehrbuch der pathologischen Gewebelehre.

Budweh, Über Carcinoma Mammae. 1893.

Sonntag, Über Geschwülste der Brustdrüse, 1898. Dissertation, München.

Muggenthaler, Über einen Fall von Gallertkrebs der Mamma, 1901. Dissertation, München.

Lebenslauf.

Verfasser, Max Scheiffele, geboren am 24. Januar 1876 als Sohn des Distriktsarztes Dr. med. K. Scheiffele in Plieningen, Württemberg, evangelischer Konfession, besuchte von 1884—1894 das humanistische Gymnasium zu Stuttgart, bezog Herbst 1894 die Universität Tübingen, wo er im fünften Semester das Tentamen physicum bestand. Sommer 1899 bezog er die Universität München zu weiterem Studium und erlangte die ärztliche Approbation im März 1901. Seither ist er in seinem Heimatsort Plieningen als praktischer Arzt tätig.

Querschnitt
im Centrum des Tumors

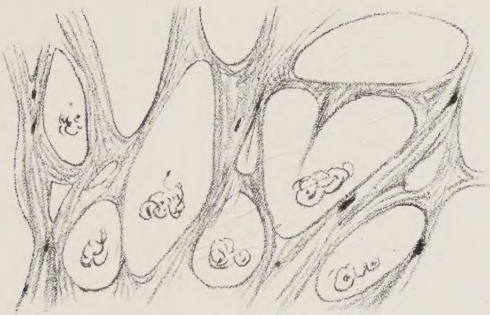

zwischen Centrum und Peripherie

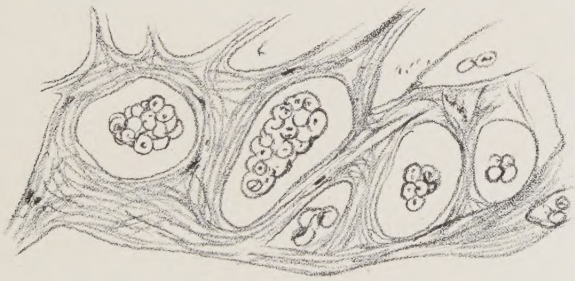
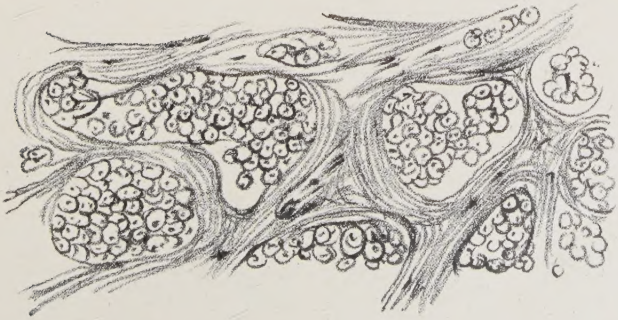
an der Peripherie